

Full-Face-Behandlung: Der Königsweg für eine natürliche Gesichtsrejuvenation

Autorin: Dr. med. Michaela Montanari

Im Rahmen des Alterungsprozesses kommt es zu einer Atrophie aller beteiligten Gewebeschichten bis zum Knochen. Daher reicht es nicht, einzelne Falten aufzufüllen, sondern es geht vielmehr um die Wiederherstellung jugendlicher Proportionen, was nur in einem mehrstufigen Prozess unter Einsatz verschiedener Präparate erreicht werden kann.

Alterungsprozesse spielen sich nicht nur an der Haut ab, sondern umfassen sämtliche Schichten bis einschließlich des Knochens. Gerade Fett und Bindegewebe sind einem altersbedingten Abbau unterworfen.

Im Gesicht unterscheidet man zwischen einer oberflächlichen und einer tiefen Fettschicht. Im Rahmen des Alterungsprozesses kommt es zu einem Volumenverlust der oberflächlichen und tiefen Fettkompartimente. Der Schwerkraft folgend rutscht das Weichteilgewebe nach kaudal ab. Ab ca. dem 50. Lebensjahr beginnt zudem der knöcherne Abbau.¹ Durch strukturelle Veränderungen des Knochens wie z. B. die Abflachung der Jochbeine, Vergrößerung der Orbita und der Verlust des definierten Kieferwinkels geht die knöcherne Stütze für die darüber liegenden Weichteile verloren, wodurch Letztere ebenfalls absacken. Knöcherne Veränderungen sind auch für den ausgeprägten Verlust der anterioren Projektion verantwortlich.

In einer wissenschaftlichen Studie wurde untersucht, wie sich die Fettkörper im Gesicht im Laufe des Alterungsprozesses verändern.² Dazu wurden computertomografische Aufnahmen und Ausmessungen von Kadavern zweier Altersgruppen (54–75 Jahre versus 75–104 Jahre) miteinander verglichen.

Altersbedingte Migration der Fettkompartimente

Der Abstand zwischen den Fettkompartimenten und dem unteren Orbitarand war in der älteren Gruppe höher als in der jüngeren Gruppe. Zudem war in der älteren Gruppe die sagittale Dicke des unteren Drittels der wichtigsten Fettkompartimente im Mittelgesicht höher und die sagittale Dicke des oberen Drittels kleiner als in der jüngeren Gruppe. Damit liefert die Studie die Erkenntnis, dass es im Rahmen des Alterungsprozesses tatsächlich zu



© Subbotina Anna

lungsergebnis bei der Full-Face-Behandlung erreichen zu können.

Altersbedingte Veränderungen im Gesicht können durch Vektoren dargestellt werden (Abb. 2 und 3). Um die Gesichtsform wieder zu verjüngen, sind ein laterales/vertikales Lifting entsprechend der Vektoren sowie ein Ausgleich des Volumens zur Wiederherstellung der Projektion erforderlich.

Während die Wiederherstellung der Vektoren sowohl invasiv und auch minimalinvasiv erfolgen kann, ist der Volumenaufbau über die Implantation von Fillern möglich. Dabei müssen an die verwendeten Volumenfiller besondere Ansprüche gestellt werden. Ein Volumenfiller auf Basis von Calciumhydroxylapatit (CaHA) ist aufgrund seiner physikalischen Eigenschaften besonders gut zur Volumensubstitution geeignet. Die enthaltenen CaHA-Mikrosphären (30 Prozent) mit runder, glatter Oberfläche (\varnothing 25–40 μ m) in einer Gelmatrix, einem cellulosebasierten Gel aus Wasser und Glycerin, stimulieren langfristig die Kollagenneusynthese, sodass ein doppelter Wirkmechanismus postuliert werden kann.

Aufgrund der hohen Elastizität hat der Filler eine große Toleranz gegenüber Dehnung und kann negativen Vektoren wie der Schwerkraft und Hautschlaffheit widerstehen. Dank des sehr guten Hebevermögens ist weniger Volumen als bei einem herkömmlichen Hyaluronsäurefiller erforderlich.³ Neben der hohen Elastizität verfügt CaHA auch über eine hohe Viskosität. Eine Migration ist damit per se nicht möglich. In Regionen bzw. Indikationen, in welchen mehr Verteilung gewünscht wird, lässt sich dies durch Beimischen von Lidocain erreichen. Dadurch steigt der Patientenkomfort und macht die Behandlung nicht nur für den Anwender angenehmer, sondern auch für den Patienten.

Die Injektion eines CaHA-haltigen Fillers sollte immer retrograd in die tiefe Dermis oder Subkutis erfolgen. Eine oberflächliche Injektion sollte unverdünnt vermieden werden, da dies unregelmäßige Korrekturen zur Folge haben könnte. Eine tiefe, suprapariostale Implantation ist ebenfalls möglich, insbesondere dann, wenn ein anschließendes „Fine-tuning“ mit einem Hyaluronfiller in der Dermis gewünscht wird.

einer Migration der Fettkompartimente im Mittelgesicht nach kaudal kommt.

Die oben beschriebenen altersbedingten Veränderungen führen zu einer Änderung der Gesichtsform: Durch das absackende Gewebe geht auch die in der Jugend definierte Mandibula- und Kinnkontur verloren, der untere Gesichtsbereich verbreitert sich. Typisch für ein junges Gesicht ist die Form eines nach unten zeigenden Dreiecks mit der typischen V-Form, wobei sich die Proportionen durch die oben genannten Veränderungen so verschieben, dass es im höheren Lebensalter zu einer Umkehr dieses Dreiecks kommt, dessen Spitze nun nach oben zeigt (Abb. 1a und b).

Wiederherstellung jugendlicher Proportionen

Die Kenntnis dieser anatomischen Veränderungen ist Voraussetzung dafür, ein natürliches Behand-




Abb. 1a und b: Altersbedingte Veränderung der Gesichtsform: Im Lauf der Jahre kommt es zu einer Umkehr des jugendlichen Dreiecks.

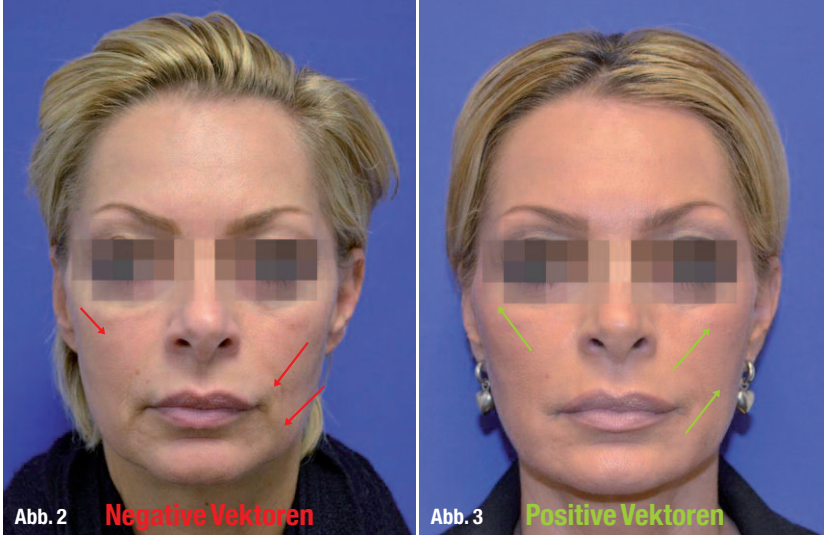

Abb. 2: Negative Vektoren, die im Laufe des Alterungsprozesses entstehen.

Abb. 3: Positive Vektoren, die durch eine Volumenaugmentation geschaffen werden können.

Durchführung der Wangenaugmentation

Besonders geeignet zum Volumenaufbau ist die Wangen-Jochbeinregion. Eine Augmentation des medialen und kranial mittleren Wangenkompartiments betont die Zugrichtung der Elevatoren. Das Gesicht erhält einen „freundlicheren“ Ausdruck. Durch den Volumenrückgewinn im Jochbogenbereich kommt es zusätzlich zu einem nasolabialen Hebeeffekt und einer sekundären Straffung der Haut. Eine Augmentation des mittleren und kaudalen-lateralen Wangenkompartiments kann zusätzlich neben einem nasolabialen Hebeeffekt auch die Marionettenfalten anheben.

Hilfreich ist für den Anwender, mit einem weißen Kajalstift Hilfslinien vor der Implantation im Gesicht zu kennzeichnen. Markiert man z.B. die Jochbeinbogenkanten, so soll der Injektionspunkt für die Vektortechnik in der Mitte zwischen diesen beiden Linien liegen, um so auch den Bereich der Nasolabialfalten mit anzuheben.

Abb. 4: Einzeichnen von Hilfslinien vor der Durchführung einer Wangenaugmentation.

Abb. 5: Full-Face-Behandlung unter Angabe der CaHA-Volumina, die bei der Patientin benötigt wurden.

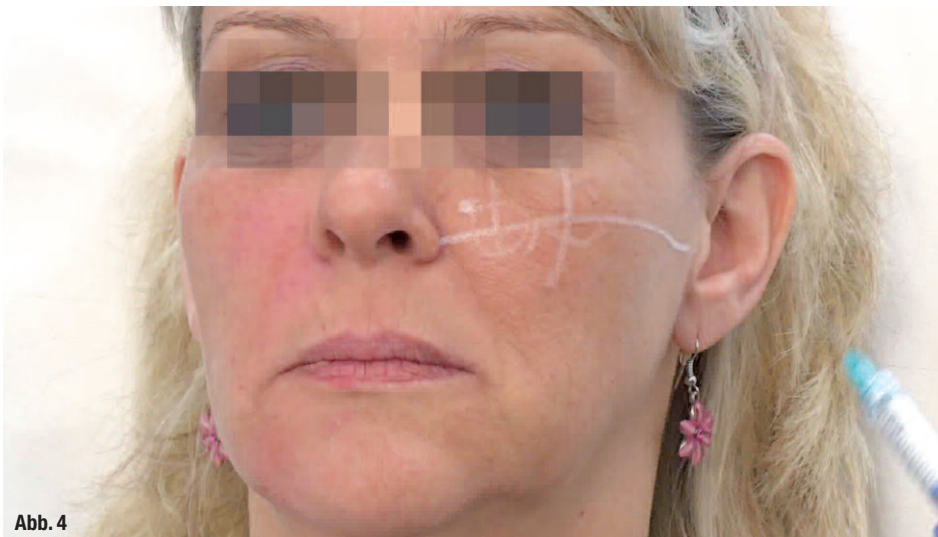

Abb. 4

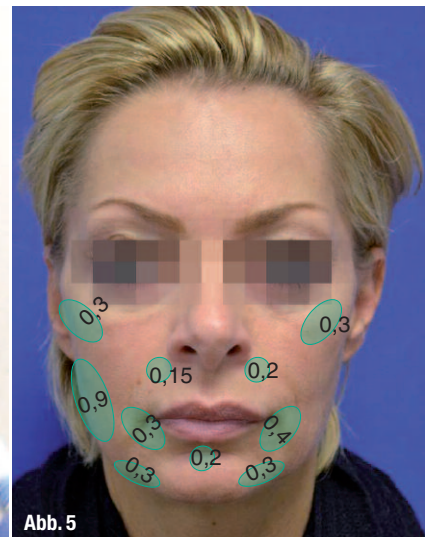


Abb. 5

Eine weitere praktische Hilfslinie verläuft vom Tragus zur Ala nasi (Abb. 4): Oberhalb der Linie sollte das Material supraperiostal, unterhalb subdermal oder subkutan platziert werden. Der Volumenfiller eignet sich, wie oben beschrieben, auch zu einer Rekonturierung der Kiefer-Kinn-Linie. Hier empfiehlt es sich, direkt am Kieferwinkel und entlang der Kieferlinie zu injizieren. Bei der abgebildeten Patientin wurde ein Full Face Approach mit dem Volumenfiller durchgeführt, wobei sowohl Wangen als auch die Kiefer-Kinnlinie augmentiert sowie die Nasolabialfalten gefüllt wurden (Abb. 5).

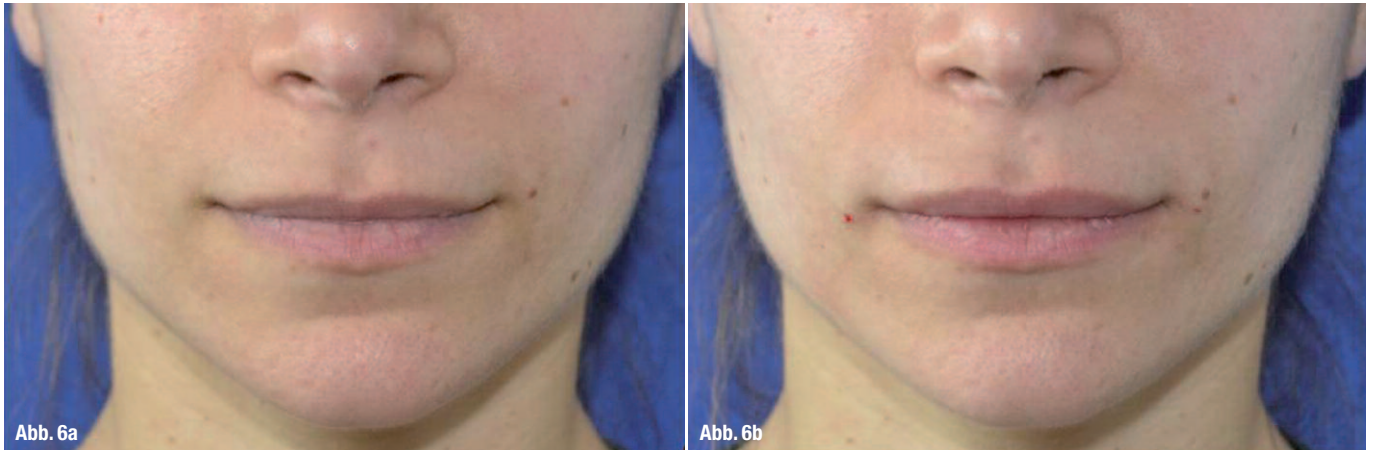Wie bei jeder Fillerbehandlung sollte der Patient nach zwei bis vier Wochen zu einem Kontrolltermin einbestellt werden. Zu diesem Zeitpunkt können verbliebene feine Restfältchen durch einen niedrigviskosen Hyaluronsäurefiller oberflächlich ausgeglichen werden.

Eine solche umfassende Behandlung ist durch die Kombination verschiedener Verfahren möglich. Dafür wird inzwischen ein Kombipaket für die Komplettbehandlung eines Gesichtes angeboten. Dieses berücksichtigt die Anforderungen für oberflächliche und tiefe Behandlungen und enthält neben zwei Packungen eines Volumenfillers auch zwei Packungen eines Hyaluronsäurefillers sowie zwei atraumatische Kanülen.

Schöne Lippen: Der Inbegriff der Sinnlichkeit

Die Lippen sollten in jede Rejuvenationsbehandlung mit einbezogen werden, da volle Lippen kulturübergreifend als Inbegriff der Jugendlichkeit und Sinnlichkeit verstanden werden. Unter Kaukasiern gelten ein betontes Philtrum, ein fein geschwungener Amorfbogen in Form einer Herzkontur und eine konkav gewölbte Oberlippe als ideal.

Von Natur aus ist die Unterlippe etwas größer als die Oberlippe. Das ideale Verhältnis von Oberlippe zu



Unterlippe beträgt bei Kaukasiern 1 : 1,6, was genau dem goldenen Schnitt entspricht. Bei Männern sollten Lippen nicht zu voll ausgeprägt sein, da volle Lippen Weiblichkeit symbolisieren. Mit zunehmendem Alter kommt es zum einen zu einem Abbau von Volumen an der Lippe, zum anderen zu einem Verlust der Lippenkontur und Vermillion-Grenze.

Da die Vorstellungen einer „idealen“ Lippe unterschiedlich sein können, ist es hilfreich, standardisierte Skalen zur Beurteilung des Istzustandes sowie zur Abklärung eines möglichen Wunschzustandes für das Patientengespräch zu verwenden. In der Regel wollen Patienten vor allem mehr Volumen. Dabei gilt es aber, die idealen Proportionen im Blick zu behalten. Nur dann können sehr schöne Ergebnisse erzielt werden (s. Abb. 6a und b).

In die Lippenbehandlung mit einzubeziehen ist der Ausgleich von radiären Fältchen und das Anheben der Mundwinkel. Radiäre Fältchen lassen sich unter Anwendung der sog. Blanching-Technik mit einem niedrigviskosen Hyaluronfiller sehr gut auffüllen. Orale Kommissuren werden mit einem elastischen und kohäsiven Hyaluronfiller angehoben und tragen so zu einem positiven Gesichtsausdruck bei.

Dermalfiller, die zur Behandlung der Lippen eingesetzt werden, sollten sich optimal dem Gewebe anpassen und integrieren. Bezüglich der Biointegration sind einer klinischen Studie zufolge monophasische polydensifizierte Hyaluronfiller sowohl biphasischen Produkten, die Partikel enthalten, als auch monophasischen monodensifizierten Hyaluronfillern deutlich überlegen.⁴ Aufgrund verschiedener Dichtezonen im Gel können sie sich besonders gut umliegendem Gewebe anpassen ohne dabei dessen Integrität zu stören.⁵

An der Lippe kann sowohl mit der scharfen Nadel als auch mit der stumpfen Kanüle gearbeitet werden, wobei letzteres Vorgehen für Patienten deutlich angenehmer ist. Lokalanästhetika enthaltende Hyaluronfiller sind vorteilhaft, da die Lippenregion sehr schmerzempfindlich ist.

Blanching-Technik für die Lippen

Bei der Blanching-Technik wird mit einer kurzen 30 G-Kanüle und dem Anschliff nach unten so oberflächlich injiziert, dass eine Weißverfärbung der Haut („Blanching“), ähnlich den früheren Kollagenimplantationen, sichtbar ist. Diese Technik ist nur mit einem monophasischen polydensifizierten Dermalfiller optimal möglich, da dieser sehr oberflächlich injiziert werden kann, ohne den gefürchteten Tyndall-Effekt auszulösen. Wichtig ist dabei, den Anschliff der Kanüle nur ganz knapp unter die Haut zu bringen. Nach der Implantation sollte das Material dann ausmassiert werden. Korrekt durchgeführt, verschwindet die weißliche Verfärbung innerhalb weniger Minuten.

Auch für die Lippenbehandlung gibt es ein Behandlungssset, welches zwei unterschiedlich visköse Hyaluronsäurefiller mit Lokalanästhetikum enthält. Mit diesem Set können somit alle Behandlungssituationen an der Lippe gemeistert werden: Der visköse Filler ist dabei für eine Volumengabe im Ober- und Unterlippenbereich geeignet sowie für das Anheben der Mundwinkel, das niedrig visköse Präparat eignet sich darüber hinaus besonders für die Konturierung des Lippenrandes sowie für die Betonung des Amorbogens und des Philtrums.

Fazit

Mit Full-Face-Behandlungen werden die ästhetisch ansprechendsten und natürlichsten Ergebnisse bei der Gesichtsrejuvenation erreicht, da hier jugendliche Proportionen dreidimensional rekonstruiert werden können. Voraussetzung aufseiten des Behandlers sind umfassende anatomische Kenntnisse. Full-Face-Behandlungen sind stets Kombinationstherapien, die mehrere Sitzungen umfassen. In jedem Fall sollten auch die Lippen einbezogen werden, da sie ein wesentliches Merkmal bei der Beurteilung eines „jugendlichen Gesichts“ darstellen.

Abb. 6a und b: Beispiel einer Volumenaugmentation mit Belotero® Intense plus Lidocain: Linkes Bild Zustand vor, rechtes Bild Zustand nach der Behandlung.

Kontakt face



Dr. Michaela Montanari

Privatpraxis für Plastische und Ästhetische Chirurgie
 Fachärztin für Plastische und Ästhetische Chirurgie
 Humboldtstr. 70
 44787 Bochum
 Tel.: 0234 53062718
 Fax: 0234 53062717
 praxis@dr-montanari.de
 www.dr-montanari.de

Infos zur Autorin



Literatur

